

Encadré. Fréquence de la pathologie nerveuse et de ses différentes causes dans un effectif de 4 319 chevaux autopsiés

Box. Frequency of nervous system disorders and their causes based on 4,319 autopsied horses

Claire Laugier (claire.laugier@anses.fr), Jackie Tapprest
Anses, Laboratoire de pathologie équine de Dozulé

Mots clés: équidés, affections nerveuses, étiologie, autopsie
Keywords: equines, nervous disorders, aetiology, autopsy

Dans un effectif de chevaux normands autopsiés dont l'âge variait de la naissance à 29 ans, 543 cas (12,6 %) d'affections nerveuses ont été diagnostiqués. La **Figure 1** illustre la répartition de ces cas au sein de cinq grandes catégories causales. Les deux catégories les plus fréquentes étaient non infectieuses; il s'agissait de lésions traumatiques affectant le crâne et/ou le rachis à différents niveaux (187 chevaux – 34,4 % des cas) et de malformations congénitales du système nerveux central, du crâne ou du rachis (107 chevaux – 19,7 %) dominées par la myélopathie cervicale compressive (83 chevaux). Les maladies infectieuses et parasitaires (89 chevaux – 16,4 %) étaient représentées principalement par des méningo-encéphalomyélites et des méningites bactériennes (9,6 %) qui affectaient plus souvent les poulains âgés d'un à six mois, des ostéo-arthrites vertébrales suppurées dues à *Rhodococcus equi* (2,6 %) et la forme nerveuse de l'herpèsvirus de type 1 (2,2 %). Parmi les maladies toxiques et métaboliques (92 chevaux – 16,7 %), ont été diagnostiquées des toxoinfections (botulisme, clostridiose à *C. perfringens* type A et tétanos) (4,4 %), la maladie de l'herbe ou dysautonomie équine (6,3 %) (**Figures 2 et 3**) et le syndrome d'encéphalose hépatique (5,2 %). Un syndrome d'inadaptation néonatale ou encéphalopathie ischémique hypoxique a été identifié chez 62 poulains (11,4 %).

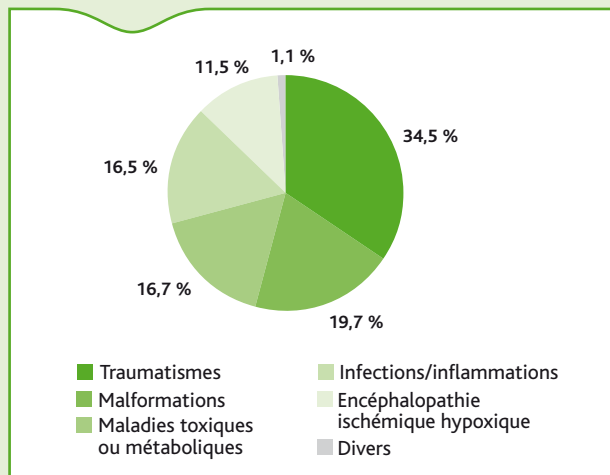


Figure 1. Répartition des cas de pathologie nerveuse selon cinq grandes catégories causales.



Figure 2. Forme chronique de maladie de l'herbe chez une jument de 10 ans.

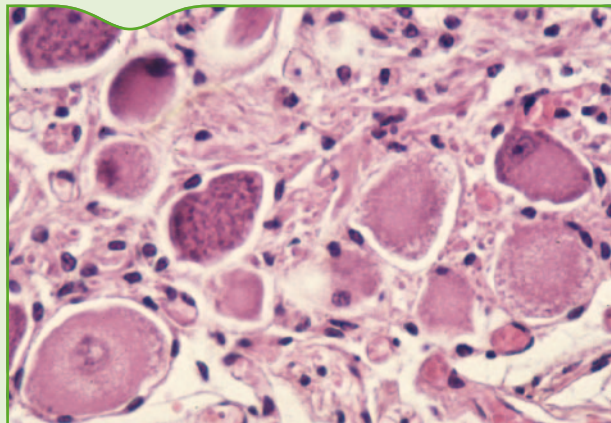


Figure 3. Forme aiguë de la maladie de l'herbe: lésions de dégénérescence des corps cellulaires neuronaux dans le ganglion coeliaque-mésentérique (HE x 400)